Der Onkologe

Organ der Deutschen Krebsgesellschaft e.V.

Elektronischer Sonderdruck für

H.R. Dürr

Ein Service von Springer Medizin

Onkologe 2010 · 16:289–293 · DOI 10.1007/s00761-010-1790-1

© Springer-Verlag 2010

zur nichtkommerziellen Nutzung auf der privaten Homepage und Institutssite des Autors

H.R. Dürr · H. Rechl

Operative Therapie skeletaler Komplikationen beim multiplen Myelom

www.DerOnkologe.de

Springer Medizin

Onkologe 2010 · 16:289–293
DOI 10.1007/s00761-010-1790-1
Online publiziert: 3. März 2010
© Springer-Verlag 2010

H.R. Dürr[1] · H. Rechl[2]
[1] Leiter Schwerpunkt Tumororthopädie, Orthopädische Klinik, Klinikum der LMU München, Standort Großhadern, München
[2] Klinik für Orthopädie und Unfallchirurgie, Klinikum rechts der Isar der Technischen Universität München

Operative Therapie skeletaler Komplikationen beim multiplen Myelom

Pathologische Frakturen treten im Krankheitsverlauf bei über 50% der Myelompatienten auf, in der Mehrzahl die Wirbelsäule, die Rippen und die stammnahen Extremitätenabschnitte betreffend. Weniger als 15% der Osteolysen zeigen unter alleiniger Chemotherapie eine knöcherne Restitution.

Disseminierte Skeletterkrankung

Nach alleiniger Strahlentherapie mit Herddosen über 35 Gy liegen in ca. 25% der Osteolysen noch vitale Tumoranteile vor. Bei bereits eingetretenen Frakturen bleiben Defekt und Instabilität an den Röhrenknochen meist unverändert bestehen, lediglich in den Wirbelkörpern kann es nach alleiniger Strahlentherapie pathologischer Frakturen oder frakturgefährdeter Läsionen zu einer Reossifizierung und Stabilisierung kommen [1, 2].

Um die Tumorausdehnung einschätzen zu können, wird bei pathologischen Frakturen oder frakturgefährdeten Läsionen eine radiologische Darstellung des gesamten betroffenen Knochenkompartiments bzw. der gesamten Wirbelsäule gefordert (MRT). Die operative Therapie dient der Behandlung drohender oder manifester pathologischer Frakturen und deren Komplikationen, insbesondere neurologischer Ausfälle oder von Fällen anderweitig nicht beherrschbarer Schmerzsymptomatik (**Tab. 1**). Wichtigstes Ziel ist der Erhalt oder die Wiederherstellung einer schmerzfreien Mobilität des Patienten. Osteolysen nichttragender Skelettabschnitte wie Rippen, Schädel und Skapula stellen in der Regel keine Indikation zur operativen Intervention dar [3].

Extremitäten

Von einer Frakturgefahr wird generell bei Osteolysen über 2,5 cm Durchmesser und Kortikalisdestruktionen von mehr als 50% ausgegangen. Am Femur (insbesondere proximal) und Humerus ist aufgrund der statisch-mechanischen Belastung jede kortikale Arrosion mit einer erhöhten Frakturgefahr verbunden [4]. Bei einer Lebenserwartung von voraussichtlich über 3 Monaten und diaphysären Läsionen werden stabilisierende Verfahren mit Tumorresektion oder -reduktion und Defektüberbrückung mit PMMA-Zement oder endoprothetischer Überbrückung empfohlen. Diese Verbundosteosynthesen stellen an den langen Röhrenknochen schnelle Operationsverfahren dar, die bei kurzer Operationszeit in der Regel die sofortige Belastung der betroffenen Extremität gestatten. Der endoprothetische Ersatz eines Gelenks oder Knochensegmentes ist bei ausgedehnten Knochendestruktionen oder Läsionen gelenkbildender Knochenabschnitte indiziert.

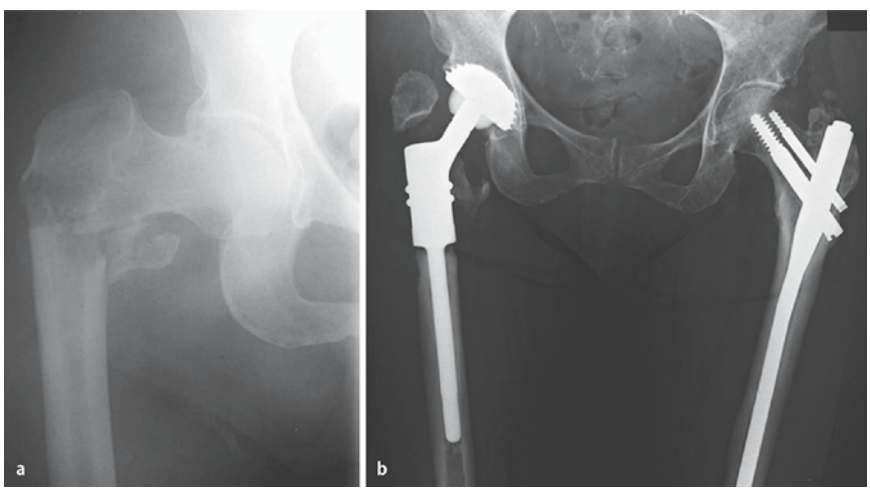

Abb. 1 ▲ 1940 geborene Patientin. **a** 1999 Diagnose eines multiplen Myeloms mit pathologischer pertrochantärer Femurfraktur rechts. Implantation einer Tumorprothese mit nachfolgender Radiatio. 2004 Radiatio linkes proximales Femur, 2006 Nagelung links bei pathologischer Fraktur. **b** Funktionell und radiologisch sehr gutes Ergebnis 2009. Intermittierende Chemotherapien mit autologem Stammzellsupport

persönliches Exemplar für H.R. Dürr

Die alleinige osteosynthetische Stabilisierung durch intramedulläre Schienung führt nur bei wenigen Patienten zur knöchernen Konsolidierung und birgt die Gefahr nachfolgender Instabilität und Tumorverschleppung. Rein palliativ, wird die Indikation auf Patienten mit eingeschränkter Prognose beschränkt.

Obere Extremität

Aufgrund der oft multiplen Osteolysen sind statisch belastbare obere Extremitäten für die Mobilisation an Gehstützen dringend erforderlich. Bei tumorfreier Epiphyse und stabilem Gelenkkörper stellt die Verbundosteosynthese das Verfahren der Wahl dar. Für epiphysäre Läsionen mit Gelenkbeteiligung oder Defekte mit größerem Knochensubstanzverlust bietet sich die spezialendoprothetische Versorgung an. Sie ermöglichen eine weitgehend schmerzfreie Beweglichkeit des Schultergelenks. Die Komplikationsrate der geschilderten Operationsmethoden ist an der oberen Extremität gering.

Untere Extremität

Vorrangiges Ziel der operativen Therapie ist auch hier die schnellstmögliche Wiederherstellung oder Erhaltung belastbarer Gliedmaßen. Liegt die Läsion im Schenkelhals oder Hüftkopf, kann nach entsprechender Resektion die Implantation einer zementierten Standardendoprothese erfolgen. Bei Osteolysen oder Frakturen der pertrochantären Region und bei ausgedehnten Knochendefekten sind zementierte Spezialprothesen zum Ersatz des proximalen Femurs das Verfahren der Wahl (◘ **Abb. 1**). Die Zementierung bietet hier den Vorteil der sofortigen Stabilität und Markraumplombage. Läsionen im diaphysären Femur sowie in den proximalen und distalen Metaphysen stellen die Hauptindikation für Verbundosteosynthesen dar, wobei zur sicheren Stabilisierung häufig Doppelplatten- oder Winkelplattenosteosynthesen zur Anwendung kommen. Diaphysäre Endoprothesen mit Zementverankerung in der Meta- und Epiphyse stehen ebenfalls zur Überbrückung dieser Läsionen zur Verfügung, die auch bei ausgedehnten Substanzdefekten nach Frakturen eine ausgeglichene Beinlänge und damit eine verbesserte Funktion erlauben [5]. Nach Verbundosteosynthese oder endoprothetischem Ersatz tumortragender Knochenabschnitte an der unteren Extremität sind 89% der Patienten kurzfristig remobilisierbar; bei fast 80% kann durch den operativen Eingriff Schmerzfreiheit erzielt werden. Als häufigste Komplikation ist die Luxation der Spezialprothesen am Hüftgelenk zu erwarten. Das Risiko der aseptischen Lockerung einer zementierten Spezialendoprothese liegt in diesem Fall unter 5%. Die Infektionsrate ist gering. Bei Verbundosteosynthesen sind lokale Rezidive mit konse-

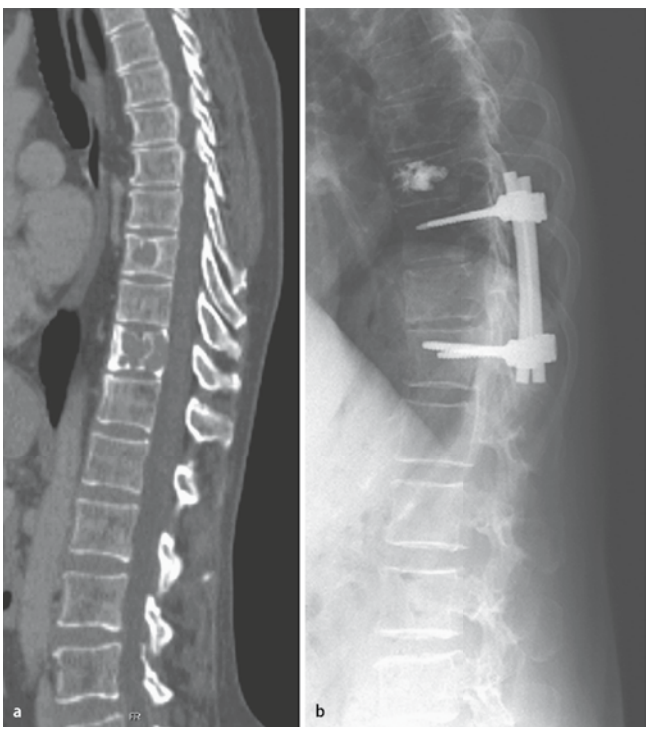

Abb. 2 ◄ 1942 geborene Patientin. **a** Instabile Situation des BWK 11 mit Hinterkantendestruktion und Beteiligung des Spinalkanals 2007. **b** Diagnose eines multiplen Myeloms, dorsale Dekompression und Instrumentation mit zusätzlicher Vertebroplastie des lytischen BWK 9. Nachfolgende Radiatio und Chemotherapie

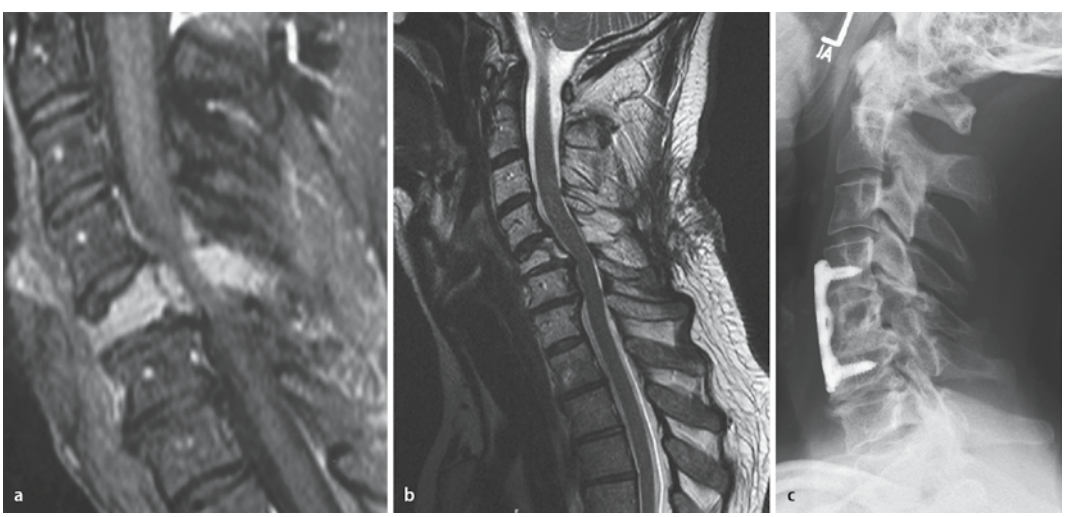

Abb. 3 ◄ 1958 geborener Patient. **a** 2004 Nackenschmerzen mit radikulärer Ausstrahlung. Sicherung der Diagnose eines multiplen Myeloms und nachfolgende Radiatio. Instabilität bei HWK 5. **b** Destruktion nach Radiatio. Spondylodese von ventral mit Knochenspaninterposition. **c** Hochdosischemotherapie mit autologer Stammzelltransplantation, klinisch beschwerdefrei 2009

persönliches Exemplar für H.R. Dürr

kutiver Instabilität und erschwerter Versorgung nicht auszuschließen.

Hoch problematisch sind Frakturen des proximalen Femurs bei vorbestrahlten Läsionen. Die typischerweise hier durchgeführte intramedulläre Versorgung führt leider aufgrund der strahlenbedingt protrahierten Frakturheilungsphase in vielen Fällen zum lokalen Versagen des intramedullären Kraftträgers. Gegebenfalls ist in solchen Fällen eine längere Phase der Ent- oder Teilbelastung zu kalkulieren (**Abb. 1**).

Wirbelsäule

Das multiple Myelom ist mit 15% der häufigste Wirbelsäulentumor, 9 von 10 Myelompatienten weisen einen manifesten spinalen Tumorbefall auf. Problematisch ist ein Stabilitätsverlust durch Wirbeldestruktion und Durchbruch des Tumors in den Spinalkanal. 8–10% der Patienten entwickeln im Verlauf neurologische Ausfälle, bei jedem 100. kommt es zu einer kompletten Paraplegie, überwiegend durch eine direkte Kompression des Myeloms. Eine routinemäßige MRT-Untersuchung der gesamten Wirbelsäule ist deshalb empfehlenswert. Das Vorliegen eines neurologischen Defizits durch ein Myelom rechtfertigt nicht per se ein operatives Vorgehen. Bei stabiler Wirbelsäule und systemischer Erkrankung ist der primären Strahlentherapie zunächst der Vorzug zu geben. Liegt eine inkomplette Querschnittsymptomatik vor, kann durch eine umgehende operative oder strahlentherapeutische Intervention in über 70% der Patienten eine Verbesserung der neurologischen Ausfälle erreicht werden (**Abb. 2**, [6]). Angestrebt wird die Stabilisierung der Wirbelsäule in Kombination mit einer gleichzeitigen Dekompression des Rückenmarks sowie der Tumorresektion. Durch einen anterioren Zugang kann die Rekonstruktion mit Knochenzementplomben oder Wirbelkörperspezialimplantaten erfolgen (**Abb. 3**). Aufgrund der oft guten Prognose ist eine dauerhafte Stabilität anzustreben [7, 8].

Alleinige Laminektomien bleiben dem langstreckigen Tumorbefall, anatomisch ungünstig gelegenen Läsionen sowie Patienten mit limitierter Prognose vorbehalten. Orthetische Maßnahmen dienen le-

persönliches Exemplar für H.R. Dürr

Hier steht eine Anzeige.

Springer

Tab. 1 Indikationen zur operativen Therapie beim multiplen Myelom

Absolute Indikation	Instabile pathologische Frakturen der Extremitäten Instabile pathologische Frakturen der Wirbelsäule „Ausbestrahlte" Wirbelsäulenläsionen mit neurologischem Defizit (insbesondere Blasen- und Mastdarmstörungen)
Relative Indikation	Pathologische Frakturen der Wirbelsäule Tumordebulking (Verkleinern der Tumormasse) Konservativ nicht ausreichend therapierbare Schmerzsymptomatik Frakturgefahr bei Osteolysen der Extremitäten Unter Therapie progrediente Osteolysen Histologische Sicherung der „unklaren" Osteolyse

Tab. 2 Klinische Kriterien der solitären Plasmozytome

Untersuchung	Ergebnis
Biopsie des solitären Knochenherds	Positiv
Beckenkammbiopsie	Negativ
Röntgenuntersuchung von:	
Schädel	Keine weiteren Osteolysen
HWS, BWS, LWS, Becken	Keine pathologische Osteoporose,
Proximalen Röhrenknochen	Keine pathologische Osteosklerose
MRT der Wirbelsäule	Ohne Tumorbefund
Skelettszintigraphie	Negativ
Serologie	Niedriger oder fehlender quantitativer Paraproteinspiegel

Tab. 3 Unterschiedliche klinische Befunde bei solitären und systemischen Plasmozytomen

Parameter	Solitär	Systemisch
Männer:Frauen	72:28	53:47
Altersdurchschnitt	52 Jahre	62 Jahre
Paraprotein im Serum	20–55%	96%
Anämie Hb <13 g/dl	0%	30–40%
Anteil IgA-Paraprotein	6%	20%
Infektion	0–5%	10–25%
Systemisch (median)	Nach 8 Jahren	–
Mittlere Überlebenszeit	>120 Monate	36 Monate

diglich zur passageren Stabilisierung während konservativer Therapiemaßnahmen [9].

Solitäre Skeletterkrankung

Zum Zeitpunkt der Diagnosestellung werden 3–5% aller plasmazellulären Neoplasien als solitäre Plasmozytome eingestuft. Ein Plasmozytom wird *dann* als solitär bezeichnet, wenn bei einem Patienten ein einzelner, histologisch gesicherter Knochenherd vorliegt (**Tab. 2**).

Klinisch zeigt sich ein um etwa 10 Jahre niedrigerer Altersdurchschnitt der vorwiegend männlichen Patienten mit solitärem Tumor. In weniger als der Hälfte gelingt ein Paraproteinnachweis im Serum. Dabei überwiegen Leichtkettenplasmozytome gegenüber den selteneren IgA-Plasmozytomen. Aufgrund des unauffälligen Knochenmarkbefunds finden sich nur in Einzelfällen erniedrigte Hämoglobinwerte oder tumorbedingte Infektionen (**Tab. 3**, [11, 14]).

Therapie

Das solitäre Plasmozytom, insbesondere der peripheren Lokalisation, sollte therapeutisch nicht als Initialstadium eines multiplen Myeloms, sondern wie andere solide Einzeltumoren behandelt werden. Aufgrund seiner gut abgrenzbaren Ausdehnung bietet es die Möglichkeit, durch eine onkologisch adäquate Lokaltherapie ein kurative Ergebnis zu erreichen. Die lokale Tumoreradikation kann dabei durch die Strahlentherapie oder eine weite operative Resektion des Herds erfolgen. Da ein Teil der solitären spinalen und stammnahen Läsionen jedoch trotz lokaler Therapie in kurzer Zeit in eine systemische Erkrankung übergeht, sollte die Indikation zu einer umfangreichen Resektion zurückhaltend gestellt werden.

Prognose

Patienten mit solitären Plasmozytomen haben eine deutlich bessere Prognose als systemisch Erkrankte (**Tab. 3**). Unter lokaler chirurgischer Therapie und Radiatio beträgt die Fünfjahresüberlebensrate solitärer Plasmozytome 100%, nach 10 Jahren noch 85%. Über 90% der zum Zeitpunkt der Lokaltherapie als solitär eingestuften Plasmozytome gehen innerhalb von 10 Jahren, in Einzelfällen auch nach über 15 Jahren, in ein multiples Myelom über. Eine sichere retrospektive Einstufung als solitäre Tumoren kann nach lokaler Therapie daher derzeit nur bei ausreichend langem tumorfreiem Verlauf oder autoptischer Sicherung erfolgen. Tumorfreie Langzeitverläufe und Heilungen nach solitären Plasmozytomen sind bisher vorwiegend nach onkologisch adäquaten operativen Resektionen beobachtet worden [10, 12, 13].

Fazit für die Praxis

Beim multiplen Myelom – mit nicht selten über 10-jährigem Verlauf – sollte bei der operativen Versorgung ossärer Läsionen eine dauerhafte Rekonstruktion angestrebt werden. Das funktionelle Ergebnis hängt stark von der gewählten Rekonstruktion ab.
Im Prinzip sollten bei Verdacht auf ein solitäres Plasmozytom des Skeletts ein eher aggressiveres lokaltherapeutisches Vorgehen und dauerhafte Rekonstruktionsmethoden angestrebt werden, da neben der geringen Chance einer kurativen Therapie auch im Falle einer späteren Generalisierung von einer deutlich besseren Prognose auszugehen ist, die eine dauerhafte Rekonstruktion erfordert.

persönliches Exemplar für H.R. Dürr

Korrespondenzadresse

Prof. Dr. H.R. Dürr

Leiter Schwerpunkt Tumororthopädie, Orthopädische Klinik, Klinikum der LMU München, Standort Großhadern
Marchioninistraße 15,
81377 München
hans_roland.duerr@med.uni-muenchen.de

Interessenkonflikt. Der korrespondierende Autor gibt an, dass kein Interessenkonflikt besteht.

Literatur

1. Dürr HR, Kühne JH, Hagena FW et al (1997) Surgical treatment for myeloma of the bone. Arch Orthop Trauma Surg 116:463–469
2. Kyle RA, Elveback LR (1976) Management and prognosis of multiple myeloma. Mayo Clin Proc 51:751–760
3. Fidler M (1981) Incidence of fractures of metastases in long bones. Acta Orthop Scand 52:623–627
4. Hipp JA, Springfield DS, Hayes WC (1995) Predicting pathologic fracture risk in the management of metastatic bone disease. Clin Orthop Relat Res 312:120–135
5. Rechl H, Plötz W, Schittich I et al (1993) Spezialendoprothesen des Kniegelenks bei Knochentumoren. Fortschr Med 24:374–376
6. Dürr HR, Wegener B, Krödel A et al (2002) Multiple myeloma: surgery of the spine: retrospective analysis of 27 patients. Spine 27:320–324
7. Aebi M (1989) Grenzindikationen bei pathologischen Wirbelsäulenfrakturen. In: Wirbelsäulentumore – Diagnostik und Therapie. Demeter, S 48–55
8. Gradinger R, Opitz G, Gumppenberg S von et al (1989) Operative Therapie von primären und sekundären malignen Tumoren von BWS und LWS. Z Orthop 127:410–413
9. Jonsson B, Sjöström L, Jonsson H, Karlström G (1992) Surgery for multiple myeloma of the spine. Acta Orthop Scand 63:192–194
10. Bataille R, Sany J (1981) Solitary myeloma: Clinical and prognostic features of a review of 114 cases. Cancer 48:845–851
11. Christopherson WM, Miller AJ (1995) A re-evaluation of solitary plasma cell myeloma of bone. Cancer 24:240–252
12. Corwin J, Lindberg RD (1979) Solitary plasmacytoma of bone versus extramedullary plasmacytoma and their relationship to multiple myeloma. Cancer 43:1007–1013
13. Delauch-Cavallier MC, Laredo JD, Wybier M et al (1998) Solitary plasmacytoma of the spine. Cancer 61:1707–1714
14. Mendenhall WM, Mendenhall CM, Mendenhall NP (2003) Solitary plasmacytoma of bone and soft tissues. Am J Otolaryngol 24(6):395–399

Zusammenfassung · Abstract

Onkologe 2010 · 16:289–293 DOI 10.1007/s00761-010-1790-1
© Springer-Verlag 2010

H.R. Dürr · H. Rechl

Operative Therapie skeletaler Komplikationen beim multiplen Myelom

Zusammenfassung

Beim multiplen Myelom – mit nicht selten über 10-jährigem Verlauf – sollte bei der operativen Versorgung ossärer Läsionen eine dauerhafte Rekonstruktion angestrebt werden. Sowohl bei der Wahl der Operationsmethode als auch des -zeitpunkts müssen der Allgemeinzustand und die Langzeitprognose des Patienten berücksichtigt werden. Eine weite oder gar radikale Resektion ist beim multiplen Myelom aus onkologischen Gründen nicht erforderlich. Das funktionelle Ergebnis hängt stark von der gewählten Rekonstruktion ab. Die operative Versorgung pathologischer Frakturen der Extremitäten ist hinsichtlich Schmerzreduktion, funktionellem Ergebnis und Gehfähigkeit allen konservativen, strahlentherapeutischen und medikamentösen Therapieansätzen überlegen. Nach marginalen oder intraläsionalen Resektionen muss eine ausreichend hoch dosierte Radiatio des gesamten Operationsgebiets einschließlich des Zugangswegs angeschlossen werden. Das solitäre Plasmozytom des Knochens bietet in Kenntnis der genauen Ausdehnung und Dignität des Tumors die Möglichkeit einer kurativen lokalen Therapie durch adäquate Resektion und ausreichend hoch dosierte Strahlentherapie, insbesondere bei Läsionen peripherer Skelettabschnitte. Die weitere Verbesserung der serologischen und bildgebenden Diagnostik, hier insbesondere durch den vermehrten Einsatz der MRT, wird die therapeutisch wichtige Einteilung in solitäre und systemische Plasmozytome erleichtern, um eine Übertherapie durch ausgedehnte Resektion und Rekonstruktion bei bereits systemischen Plasmozytomen zu vermeiden.

Schlüsselwörter

Multiples Myelom · Skeletale Komplikationen · Pathologische Frakturen · Rekonstruktion · Radiatio

Operative treatment of skeletal complications by multiple myeloma

Abstract

For multiple myelomas, with follow-up of more than 10 years in many cases, a permanent reconstruction should be sought during surgical treatment of osseous lesions. The general condition and long-term prognosis of the patient must be taken into consideration both by the choice of surgical method and the timing. A broad or even radical resection is not necessary for multiple myeloma for oncological reasons. The functional result depends strongly on the selected method of reconstruction. The operative treatment of pathological fractures of the extremities is superior to all conservative, radiotherapeutic and medicinal forms of treatment with respect to amelioration of pain, functional result and walking ability. After marginal or intralesional resection a sufficiently high-dose radiation therapy of the total operation area including the access routes must be carried out. Solitary plasmocytoma of bone offers the possibility of a local curative treatment by adequate resection and sufficient high-dose radiation therapy with knowledge of the exact extent and malignancy of the tumor, particularly for lesions of the peripheral skeleton. Further improvement of the serological and imaging diagnostics, in particular by the increased use of magnetic resonance imaging (MRI), will simplify the therapeutically important differentiation into solitary and systemic plasmocytoma, in order to avoid superfluous treatment by excessive resection and reconstruction of plasmocytomas which are already systemic.

Keywords

Multiple myeloma · Skeletal complications · Pathological fractures · Reconstruction · Radiation

persönliches Exemplar für H.R. Dürr